Aus der Chirurgischen Universitätsklinik zu Göttingen
Direktor: Professor Dr. Stich.

Die Lagestörungen des Hodens (Kryptorchismus und Retentio testi) u. ihre Behandlung, unter besonderer Berücksichtigung des Operationsverfahrens nach Gersuny-Hermann.

INAUGURAL-DISSERTATION
zur
Erlangung der Doktorwürde
der Hohen Medizinischen Fakultät
der Georg-August-Universität zu Göttingen

vorgelegt von
HEINZ HAUST
Kassel.

1938

DISSERTATIONS-VERLAG G. H. NOLTE DÜSSELDORF

Referent: Doz. Dr. Barthels
Correferent: Professor Dr. Stich
Dekan: Professor Dr. Mueller

Tag der mündlichen Prüfung: 19. II. 37.

MEINEM FREUNDE RUDOLF WERNER
ZUGEEIGNET.

Digitized by the Internet Archive
in 2026

https://archive.org/details/IA40154024_0306

So verschieden die Auffassung über die Entstehungsursache der Retentio testis ist, ebenso groß und zum Teil verschieden ist die Anzahl der Behandlungsverfahren, die im Laufe der Jahre ausgebildet und geübt worden sind. Stellte doch Hofstaetter schon 1912 im Anschluß an Lotheißen nicht weniger als 27 Operationsverfahren zusammen. Daß die Anzahl der Verfahren inzwischen noch größer geworden ist, beweist eindeutig, daß die Ergebnisse nicht immer befriedigen konnten. Wir kennen auch heute noch kein Verfahren, das den früheren so wesentlich überlegen wäre, daß es ausschließlich angewandt werden könnte. Um auf diesem Gebiet weiter zu kommen, ist deshalb immer wieder eine Überprüfung eines einheitlichen Krankengutes und der Vergleich von Ergebnissen verschiedener Untersucher erforderlich. In dieser Arbeit sind die Ergebnisse und Beobachtungen an der Chirurgischen Universitätsklinik in Göttingen zusammengestellt.

Eine für jeden Fall von mangelndem Hinabsteigen des Hodens zutreffende, eindeutige Ursache gibt es nicht. Angeschuldigt werden: Enge des Leistenkanals und des äußeren Leistenringes sowie Fehlen der Hodensacktasche (von Bramann), Kürze des Samenstranges und seiner Gefäße (Lotheißen, Windholz, Dardel), Narbenbildung (Wrisberg, Cloqueth; Büdinger glaubt 90—95% aller Retentionen darauf zurückführen zu können), intrauterine Haltungsabweichungen wie Druck der Ferse auf die Leiste (Turner, Bunges), fetale Hodenentzündung (Uffreduzzi). Schließlich ergaben Untersuchungen einer Anzahl Embryonen aus dem 3. Monat (Moskowicz), daß zu dieser Zeit ein Ligamentum latum bei beiden Geschlechtern ausgebildet wird. Bei normaler männlicher Entwicklung wird das Band in der Folgezeit zurückgebildet. Geht jedoch die Entwicklung nicht eindeutig nach männlichem Typus weiter, sondern mehr nach weiblichem, wird also das Ligamentum latum weiter ausgebildet, so hindert es die Hoden in ihrer Beweglichkeit und am Abstieg.

Diesen, mit Ausnahme der zuletzt genannten, vorwiegend mechanisch bedingten Ursachen, die nur in einer örtlichen Störung bestehen, werden in neuerer Zeit konstitutionelle und biologische Ursachen im Sinne einer Allgemeinerkrankung gegenübergestellt, wie sie etwa durch hormonale Störungen hervorgerufen werden und ihren Ausdruck in der Dystrophia adiposogenitalis finden. Schück spricht die Ansicht aus, daß möglicherweise eine Dystrophia adiposogenitalis sich schon im intrauterinen Leben abspielen könne, die bis zur Geburt bereits wieder ausgeheilt sei. Als Rest könne die Retentio für längere Zeit erhalten bleiben.

Im Anschluß an Beobachtungen über familiäres Vorkommen im Tierreich (Büdinger und Möller) — kryptorche Hengste vererben diesen Zustand auf ihre Nachkommen — wird Erblichkeit verantwortlich gemacht (Katzenstein). Birkenfeld sah beiderseitigen Kryptorchismus bei eineiigen Zwillingen, Heinicke bei 2 Brüdern, deren Vater normal abgestiegene Hoden hatte. Brunzema wies Erblichkeit in 4 Familien nach. Frühmann und Sternberg konnten bei etwa ¼ ihrer Nachuntersuchten Kryptorchismus oder Leistenbrüche bei den Vorfahren feststellen und glauben wie auch Grauhan, daß die Vererbung sowohl in männlicher als auch in weiblicher Linie vor sich gehen kann. Unter unserem Krankengut finden sich 3 Fälle:

1) Vater und Bruder der Mutter unseres mit Kryptorchismus behafteten Kranken litten an doppelseitigen Leistenbrüchen, der Vetter der Mutter ebenfalls an Kryptorchismus.

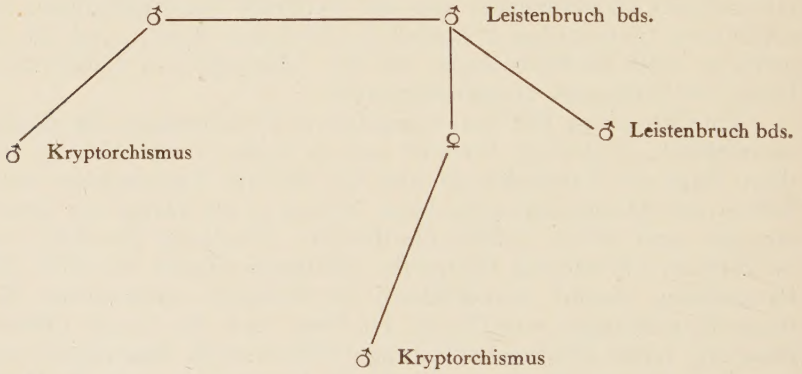

2) 2 Brüder — Altersunterschied 2 Jahre — litten beide an linksseitigem Leistenhoden (vergl. Nachuntersuchungen Fall 11 und 12).

3) Je ein Sohn zweier Schwestern litt an Leistenhoden (vergl. Fall 1).

Als Entstehungsursachen nach der Geburt endlich werden Bruchband, Gewalteinwirkungen und Wiedereinrichtungen eines Leistenbruches (Göbell) genannt. In einem unserer Fälle wurde angegeben, daß der vorher regelrecht gelagerte Hoden im 9. Lebensjahr beim Spiel in den Leistenkanal zurückgeschoben worden sei (vergl. Fall 37).

Die Retentio testis kann also sowohl mechanisch als auch konstitutionell bedingt sein, obschon die konstitutionelle Ursache möglicherweise seltener ist — wie aus späteren Ausführungen hervorgeht — und im wesentlichen dem doppelseitigen Leiden vorbehalten sein dürfte. Die Zahl der beschriebenen Fälle, die auf Erblich-

keit zurückgeführt werden könnten, ist recht klein. Hier dürfte die planmäßige Durchuntersuchung der ganzen Bevölkerung, wie sie in absehbarer Zeit durch die Gesundheitsämter zu erwarten ist, wichtige Einblicke gestatten.

Das im allgemeinen häufigere Überwiegen der rechten Seite bei einseitigem Leiden (Kocher, Hofstaetter, Brunzema, Heinicke u. a.) konnten auch wir nachweisen. Von 154 Fällen waren 20 beiderseitig = 13%, 86 rechtsseitig = 56%, 48 linksseitig = 31%. Dardel, Gohrbrandt und einige andere fanden ein Überwiegen der linken Seite, während sich das Leiden bei Eiselsbergs Krankengut auf beide Seiten gleichmäßig verteilte.

Daß Kryptorchismus und Retutio testis in den meisten Fällen mit anderen Krankheitserscheinungen einhergehen, ist eine allseitig festgestellte Tatsache. An erster Stelle steht der Leistenbruch. Wenn hier die Angaben z. Teil stark auseinandergehen, so liegt das daran, daß einmal nur die klinisch nachweisbaren Brüche, zum anderen auch die bei der Operation gefundenen kleinsten Brüche und der offene Prozessus vaginalis mitgerechnet wurden. Es werden angegeben von:

Bevan	in 100%
Lanz	„ 95%
Schönholzer	„ 93%
Uffreduzzi	„ 90%
Goeritz	„ 66,6%
Brunzema	„ 58,9%

der Fälle Leistenbrüche. K. v. Foth leugnet dieses regelmäßige Vorkommen. Wir fanden in 83% unserer Fälle einen Bruch oder offenen Processus vaginalis.

Von häufiger vorkommenden Krankheitserscheinungen oder Mißbildungen sind zu nennen: Mangelhafte Entwicklung der Bauchdeckenmuskulatur, Nabelbruch, Wasserbruch, Mißbildung des Gliedes (Hypo- und Epispadie), Wasserkopf; ferner geistige Störungen und Erziehungsschwierigkeiten. In dieser Beziehung sei erwähnt, daß 3 unserer Kranken aus der Erziehungsanstalt zur Operation gebracht wurden.

Mannigfaltig sind die Folgeerscheinungen des unvollkommenen Abstiegs.

Die Drehung des Samenstranges ereignet sich nach Brunzel in mehr als der Hälfte aller Fälle beim Leistenhoden. Fast immer erfährt dabei der Hoden, wenn die Drehung nicht in den ersten Stunden zurückgeht, sei es von selbst oder durch operativen Eingriff, eine Schädigung. Bleibt die Drehung länger als 22 Stunden (Enderlen) bestehen, so ist das gleichbedeutend mit dem Untergang des Hodens. Wir sahen die Drehung des Samenstranges 2 mal (vergl. Fall 1 und 33).

Ähnlich ist das Schicksal des eingeklemmten Hodens. 6 mal mußte aus dieser Anzeige heraus sofort operiert werden. In allen

Fällen war der Hoden angegriffen und in 2 Fällen so erheblich geschädigt, daß er geopfert werden mußte. Es handelt sich in den beiden letztgenannten Fällen um Säuglinge. Damit wird der Befund anderer Untersucher, die die Einklemmung vorwiegend beim Kleinkind sahen, durch unser Krankengut bestätigt.

Die frühere Furcht vor der als häufiger angenommenen Neubildung in kryptorchen Hoden, die in den letzten Jahren zurückgegangen war (Brunzema, Heinicke und andere), besteht doch wohl mit Recht. Eine große Zusammenstellung von Ergebnissen verschiedener Untersucher ergab bei 935 Hodengeschwülsten 107 im nicht abgestiegenen Hoden = 11,4%. Die Durchsicht des großen Frankfurter Sektionsgutes in jüngster Zeit (de Bary) ergab, daß 12—14% aller nicht abgestiegenen Hoden an Geschwülsten erkranken. Damit ist nach de Bary der nicht abgestiegene Hoden im Verhältnis zum regelrecht gelagerten 150—200 mal häufiger betroffen. Leistenhoden und Bauchhoden entarten zu gleichen Teilen; nach Ansicht anderer Untersucher soll der Leistenhoden etwas häufiger erkranken. Die Neubildung umfaßt ganz vorwiegend bösartige Geschwülste; in erster Linie Carzinom und Sarkom. Teratome (de Bary) kommen vor, zeigen aber auch meist auf Bösartigkeit verdächtige Stellen. Die Ursache für die gesteigerte Neubildungsneigung im kryptorchen Hoden wird in den schlechten Entwicklungsbedingungen erblickt (Ombrédanne). Der Hoden behält dadurch viel embryonale Elemente in sich, die dann den Ursprung für die Neubildung darstellen.

Schließlich muß die entscheidende Frage der Atrophie aufgerollt werden. Es kann heute als sicher gelten, daß der nicht normal abgestiegene Hoden, sofern er nicht von vornherein unterentwickelt ist, in späteren Jahren der Atrophie anheimfällt. Der Druck des Leistenkanals sowie Gewalteinwirkungen, die den dort viel unbeweglicher als den im Hodensack sitzenden Hoden treffen, sind ursächliche Einflüsse (Fasano, Lanz). Tierversuche (Moore) ergaben zwischen Bauchraum und Hodensack einen nicht unbeträchtlichen Wärmeunterschied, der für die Atrophie des Bauchhodens, der ja frei in der Bauchhöhle hängen kann und im Gegensatz zum Leistenhoden keinem Druck ausgesetzt zu sein braucht, verantwortlich gemacht wird. So atrophieren auch völlig normale Organe, die operativ in die Bauchhöhle zurückverlagert werden (Versuche Haberland's an Hunden und Meerschweinchen). Stets kam dabei eine Drehung des Samenstranges nach rechts zur Beobachtung, eine Tatsache, die auch Pazienza stets sah.

Die Frage, ob primäre oder sekundäre Atrophie, dürfte vom heutigen Standpunkte aus gesehen eng mit der Entstehungsursache verknüpft sein. Die primäre Atrophie (Uffreduzzi) wird für manche Fälle zutreffen. Insbesondere wird man sie für die konstitutionell bedingten Fälle annehmen dürfen.

Über die Annahme Heinicke's hinaus, daß es sich zwar nicht um eine primäre Atrophie, wohl aber um eine Minderwertig-

keit im Sinne eines Entwicklungsrückstandes handele, der nicht bestehen zu bleiben brauche, wohl aber dauernd bestehen bleiben könne, glaube ich, daß für viele Fälle, besonders aber für diejenigen, die auf mechanische Ursache zurückgeführt werden können, die Atrophie sekundär bedingt ist. Der Hoden vollendet normaler Weise seinen Abstieg erst kurz vor der Geburt und ist somit während des intrauterinen Lebens zunächst der Bauchhöhle, später dem Leistenkanal ausgesetzt. Nicht selten aber ist der Abstieg bei der Geburt noch nicht vollendet — nach Hofstaetter kommen 3—4% aller Neugeborenen mit Retentio testis zur Welt. Hier vollzieht er sich erst einige Zeit nach ger Geburt, ohne daß bei diesen spät abgestiegenen Hoden jemals irgendwelche Schäden zur Beobachtung gekommen wären.

Die Schädigung durch die Atrophie betrifft ausschließlich die Samenbildung. Die Leydig'schen Zwischenzellen bleiben erhalten (Fasano, Lanz). Da sie für die innere Sekretion verantwortlich gemacht werden, bleibt diese bestehen. Wie weit die Schädigung der Samenkanälchen geht, der Nachweis, ob überhaupt keine Samenfäden mehr gebildet werden (Schück, Lanz, Glass u. a.) oder ob eine geringere Anzahl von Kanälchen erhalten bleibt (Uffreduzzi glaubt, daß etwa 10% erhalten bleiben), begegnet besonderen Beurteilungsschwierigkeiten. Die Mitteilungen über positive Samenbefunde sind äußerst spärlich (Dardel, Brunzema). Im allgemeinen wird angenommen, daß der kryptorche Hoden keine Samen bildet. Die Potentia coeundi scheint erhalten zu bleiben.

Diese oben genannten Folgeerscheinungen fordern geradezu die Lagerung des Hodens an seine physiologische Stelle, in den Hodensack. Die Gefahr der Einklemmung wird beseitigt, die Neigung zur Drehung des Samenstranges erheblich herabgesetzt. Wenn die Neigung zur Entartung durch eine etwaige Verlagerung nicht wesentlich gemindert wird, so ist doch der große Vorteil der besseren und leichteren Untersuchung und Überwachung des Hodens erreicht, da er im Hodensack der Betastung unvergleichlich viel zugänglicher ist.

Würde nun aber eine Verlagerung an normale Stelle einen Wachstumsanreiz bedeuten?

Nur wenige Untersucher, unter ihnen Gerlach, Frühmann und Sternberg, sahen kein Wachstum; die übrigen Untersucher fanden jedoch, daß der Hoden wächst, wenn die Atrophie noch keine dauernde ist. Es geht aus späteren Ausführungen hervor, daß die Atrophie im allgemeinen erst bei älteren Kranken nicht mehr ausgeglichen werden kann. Der Hoden muß ferner, um wachsen zu können, konstitutionell dazu imstande sein. Daß er dann auch an regelwidriger Stelle wächst (Schück), ist allein schon durch die Versuche Haberland's widerlegt. Der ektope Hoden ist übrigens bei dieser Betrachtung ganz außer acht gelassen, da er den Einflüssen des Leistenkanals oder der Bauchhöhle nicht ausgesetzt ist und, wie die Erfahrung gelehrt hat, so gut wie nie

atrophiert. Die Erfolge in den Hodensack verlagerter ektoper Hoden sind stets sehr gut (vergl. auch Fall 39). Der kryptorche Hoden könne, in den Hodensack verlagert, in Monaten seine Größe verdoppeln (Ombrédanne). So liegt denn auch eine recht große Zahl von Berichten über Wachstumserfolge vor. (Brunzema, Maske, Petrivalsky, Schloessmann u. a.; Anschütz in 65% seiner Fälle). Grauhan's vorzugsweise auf die Größenzunahme gerichteten Untersuchungen mit einem von ihm selbst ausgearbeiteten Schnellmesserverfahren zeitigten sicheres Wachstum in zwei Drittel aller nachuntersuchten Fälle. Besonders bemerkenswert ist die Feststellung, daß auch in über der Hälfte seiner nachuntersuchten Fälle mit beiderseitigem Leistenhoden, wo doch die Annahme berechtigt ist, daß eine Entwicklungsstörung zugrunde liegt, die Hoden sicher gewachsen waren. Wir können sogar über einen Fall von beiderseitigem Bauchhoden berichten, der nach der Verlagerung (nach Gersuny-Hermann) sicher gewachsen ist (vergl. Fall 15). Heinicke sah besonders gutes Wachstum beim Kleinkind, im Alter dagegen so gut wie nie Größenzunahme. Das ist ohne weiteres einleuchtend, wenn man bedenkt, daß der kryptorche Hoden des Kleinkindes nur kurze Zeit in der Bauchhöhle oder im Leistenkanal gelegen hat, während die Atrophie eben einmal nicht mehr ausgeglichen werden konn, wenn der Hoden zu lange den Schädigungen ausgesetzt bleibt. Ganz besonders aber dann, wenn die Schäden auf das empfindliche Keimgewebe noch während der Pubertät, also der Zeit, in der der Hoden seiner eigentlichen Aufgabe entgegenreift, einwirken können. Wir haben in 47% unserer Fälle deutliches Wachstum feststellen können, bei nach Gersuny-Hermann Operierten in 53% der Fälle.

Natürlich fehlt es nicht an Erwägungen, die in der Größezunahme einen Bluterguß als Operationsfolge (Gohrbrandt), eine Zunahme des Zwischengewebes (Finotti) oder eine Lymphstauung (Haberland) erblicken. Es ist jedoch kein Grund einzusehen, warum der Hoden, der konstitutionell dazu imstande ist, unter normale Verhältnisse gebracht, sich nicht auch normal entwickeln sollte.

Abschließend ist zu sagen: Wachstum und Erhaltung der Hoden ist im Hodensack und nur dort möglich. Darum muß die Verlagerung des Hodens dorthin angestrebt werden. Gelingt das mit konservativen Mitteln nicht, so sollte operiert werden, vorausgesetzt, daß es sich um einen sonst gesunden Organismus, der überhaupt eine Operation zuläßt, handelt. Selbst wenn der verlagerte Hoden nicht mehr wächst, was ja leider nicht mit Sicherheit vorauszusehen ist, so ist der Kranke immer noch besser daran, als mit einm kryptorchen Hoden mit allen seinen Gefahren. Stets aber besteht die Möglichkeit und das Glück für den Kranken, ein vollwertiges Organ zu erlangen.

Die konservative Behandlung besteht im wesentlichen in einer orthopädischen Behandlung und der Darreichung von Hormonpräparaten (Haberland, Gerlach). Sie hat in den letzten Jahren

an Boden gewonnen. Die Hormontherapie läßt am ersten einen Erfolg erwarten, wenn die Entstehungsursache hormonal bedingt war. Sie besteht in Verabfolgung von Schilddrüsensubstanz (Coudray) und Prolan (Schück), das allerdings mit großer Vorsicht gegeben werden soll.

Die orthopädische Behandlung, die natürlich nur beim Leistenhoden durchzuführen ist, sucht durch Bäder, Bandage, Massage und Zug den Samenstrang zu dehnen und so den Hoden an normale Stelle zu bringen. Wenn das Ziel nicht allein durch diese Behandlung erreicht werden kann, stellt sie gleichzeitig eine Vorbehandlung vor der Operation dar. Payr empfiehlt übrigens, eine ähnliche Behandlung nach der Operation durchzuführen.

Von unseren in den letzten Jahren poliklinisch-orthopädisch behandelten Kranken berichteten 3, daß der Hoden nunmehr seine normale Lage eingenommen habe. Das Ziel wurde einmal im 12., zweimal im 10. Lebensjahr erreicht.

Endlich die operative Behandlung. Sie ist immer da angezeigt, wo konservative Maßnahmen zu keinem befriedigenden Ergebnis führten. Ausgenommen von der Operation werden, abgesehen von akuter Allgemeinerkrankung, lediglich die Fälle, bei denen mit Sicherheit eine primäre, nicht mehr ausgleichbare Schädigung des Hodens auf dem Boden einer tiefgreifenden Entwicklungsstörung anzunehmen ist. Diese Entscheidung ist keinesfalls immer leicht, abgesehen vom Vollbild der Dystrophyia adiposogenitalis. Schück macht sie von der Schlankheit und der guten Turnzensur abhängig. Im übrigen sind diese Fälle nicht allzu häufig. Grauhan konnte von 73 Fällen nur 7 als sicher primärgeschädigt ansehen. Schück operierte von 55 Fällen 17 nicht, da der geringste Verdacht einer primären Schädigung vorlag. Auch auf die guten Erfolge bei beiderseitigen Leistenhoden und sogar Bauchhoden, wo ja auch die Annahme der primären Schädigung gerechtfertigt erscheint, sei hier nochmals hingewiesen.

Über den Zeitpunkt der Operation sind die Meinungen keineswegs einheitlich. Man könnte vom ersten bis zum 18. Lebensjahr fast für jedes Jahr einen Untersucher anführen. Es lassen sich jedoch im wesentlichen 3 Gruppen herausschälen:

1) Operation beim Kleinkind (v. Bramann, Brunzema, Heinicke).
2) Operation vor der Pubertät (Dardel, Anschütz, Odiorne).
3) Operation während oder nach der Pubertät (Gerlach, Hanusa).

Zur Begründung der Operation beim Kleinkind wird die große Dehnungsfähigkeit der Gewebe, das Anstreben der möglichst frühzeitigen physiologischen Lage angeführt; ferner der Umstand, daß damit sämtliche Gefahren beseitigt sind. Als Gegengrund muß je-

doch der häufige Spontandescensus in Betracht gezogen werden. Auf diesen aber bis über die Pubertät hinaus zu warten, ist entschieden zu widerraten. Die Atrophie ist dann gewöhnlich nicht mehr rückgängig zu machen. Erfahrungsgemäß nimmt auch die Häufigkeit des Spontandecensus mit zunehmendem Alter ab, jenseits des 15. Lebensjahres ist er nur in vereinzelten Fällen beobachtet, sodaß praktisch kaum damit gerechnet werden kann. Vor dem 15. Lebensjahr kommt er aber offenbar häufiger vor als gemeinhin angenommen wird. In einer Menge von Fällen, die garnicht in die Hand des Arztes kommen, entzieht sich der Abstieg der Aufzeichnung; andererseits wird durch die häufige Frühoperation mancher Spontandescensus vereitelt werden. Gerade aber dadurch entsteht ein irriges Bild bei dem Nachuntersuchungsgut. Hier sei eine Beobachtung Drakes mitgeteilt: Anläßlich einer Schuluntersuchung konnte er 11 mal Kryptorchismus feststellen. Bei einer späteren Kontrolluntersuchung machte er die erstaunliche Beobachtung, daß in 10 von diesen 11 Fällen der Hoden spontan abgestiegen war, davon 9 mal zwischen dem 9. und 14. Lebensjahr, einmal im 16. Lebensjahr. Wir sahen den Spontandescensus ohne jegliche Behandlung einmal im 12. Lebensjahr. Diese Möglichkeit, überhaupt ohne Operation auszukommen, muß unter allen Umständen berücksichtigt werden, sodaß von diesem Gesichtspunkt aus der Standpunkt, nicht vor dem 12. Lebensjahr zu operieren, gerechtfertigt erscheint. Andererseits ist der Zeitpunkt auch nicht wesentlich später zu verlegen, da es nach den bisherigen Ausführungen notwendig ist, daß der Hoden sicher vor der Pubertät an seiner physiologischen Stelle liegt.

Die Ergebnisse von Operationen, die in diesem Lebensalter ausgeführt wurden, sind sowohl in Bezug auf das Wachstum als auch auf den Verlagerungserfolg durchaus günstig. Sie sind beim Kleinkind im Durchschnitt nicht besser. Bei unseren 23 nachuntersuchten Fällen unter 15 Jahren konnte 17 mal deutliches Wachstum nachgewiesen werden. Von diesen 17 waren 12 Kinder z. Zt. der Operation 6—15 Jahre, 5 unter 6 Jahren alt. In 2 Fällen waren die Hoden seit der Operation nicht gewachsen und in 4 Fällen waren sie völlig atrophiert. Dabei handelte es sich einmal um einen stielgedrehten Leistenhoden.

Die besten Verlagerungserfolge wurden bei einem Durchschnittsalter von 8—11 Jahren erzielt.

Die Operationsverfahren selbst hat Brunzema (1929), fußend auf der eingangs erwähnten Tabelle von Hofstaetter, zusammengestellt. Neu hinzugekommen ist das Verfahren von Petrivalsky und Lieblein (1931), wonach der Hoden zwischen die Tunica dartos scroti und die äußere Hodensackhaut gebettet wird.

Es wird allgemein anerkannt, daß bei weitgehendem Freimachen des Samenstranges die Gefäße und der Samenstrang selbst jedoch unter allen Umständen geschont werden müssen. Selbstverständlich muß auch der Hoden selbst unbedingt geschont werden. Darum

entschließt man sich heute, wenn es die Lage des Falles einmal erfordert, nur ungern, die Gefäße bis auf die Arteria deferentalis zu durchtrennen (Bevan). Ebenso lehnen viele Operateure das Verfahren Mauclaires ab, obwohl Anschütz und Hanusa über zum Teil glänzende Erfolge berichten. Dieses Verfahren besteht in einer schlitzartigen Öffnung der Tunica albuginea beider Hoden unter Vereinigung derselben mit der Hoffnung auf Anastomosenbildung von Gefäßen und Samenkanälchen durch die geschaffene Vereinigung des Hodengewebes.

Einige der heute meist geübten Verfahren seien im Folgenden ohne Anspruch auf Vollständigkeit kurz angegeben.

Es richtet sich nach den jeweiligen Verhältnissen, ob ohne jegliche Befestigung in den Hodensack verlagert werden kann oder ob eine Befestigung vorgenommen werden muß. Die Wahl des Befestigungsverfahrens hängt von dem jeweiligen Fall und von der Anschauung des Operateurs ab. In geringgradigen Fällen, bei genügend langem Samenstrang und genügend langen Gefäßen, kommt man durchaus mit dem von Schüller angegebenen Verfahren aus. Danach wird der heruntergeholte Hoden durch mehrere Nähte mit möglichst breiter Fläche im Grunde des Hodensackes befestigt.

Nach Kocher werden die beiden Enden eines Fadens, der durch die Reste des Processus vaginalis am unteren Hodenpol gelegt ist, durch die Haut des Hodensackes nach außen geführt und an die Haut des gebeugten Oberschenkels angeheftet. Die Trennung folgt nach 10 Tagen.

Katzenstein schlitzt den Hodensack und verlagert den Hoden in einen Schlitz an der Innenseite des Oberschenkels, der dann vernäht wird. Nach 2—3 Wochen wird der Hoden zurückverlagert. Während also hier der Schlitz im Hodensack und derjenige am Oberschenkel getrennt bleiben, änderte de Beule das Verfahren dahin ab, daß er den Hoden an die Fascie des Oberschenkels heftete und die Wundränder des Schlitzes im Hodensack mit denen des Oberschenkels vereinigte. Nach 6 Wochen wird die Verbindung getrennt, der Hoden zurückverlagert und die Operationswunden am Hodensack und Oberschenkel versorgt.

Dazu können einige Ergebnisse genannt werden:

Verfahren Schüller (Hofstaetter) 17,2% sehr gut,
48,2% mittel,
Verfahren Kocher (Dardel) 34,5% gut
Verfahren de Beule (Brunzema) 59% gut
Verfahren Mauclaire (Hanusa) 50% ideal.

An der Göttinger Chirurgischen Universitäts-Klinik kam in weitaus der Mehrzahl aller Fälle das Operationsverfahren nach Gersuny-Hermann zur Anwendung. Danach wird der Samenstrang unter Schonung seiner Gefäße so weitgehend wie möglich freigemacht und der Hoden in den Hodensack hinuntergeschoben. Sodann werden beide Hoden durch 2 oder 3 Nähte, die nur

die Tunica albuginea fassen, teils durch das Septum scroti hindurch, teils nach vorherigem Einschlitzen desselben, vereinigt. Die Bruchpforten werden durch Bassini-Naht geschlossen.

Brunzema konnte bei 3 Kranken, die nach diesem Verfahren operiert worden waren, 2 mal ein sehr gutes, einmal ein sehr schlechtes Ergebnis feststellen.

In den Jahren 1912—1934 wurden in der Chirurgischen Universitäts-Klinik Göttingen insgesamt 159 Kranke wegen Kryptorchismus, Leistenhoden oder Ektopia testis klinisch behandelt.

Dabei handelte es sich in 154 Fällen um Kryptorchismus bezw. Leistenhoden, 4 mal um Ektopia testis und einmal um völliges Fehlen des Hodens (Aplasie)

19 mal Bauchhoden, davon
6 mal doppelseitig,
6 mal rechtsseitig,
7 mal linksseitig.

132 mal Leistenhoden, davon
11 mal doppelseitig,
80 mal rechtsseitig,
41 mal linksseitig.

Einmal Leistenhoden rechtsseitig bei Bauchhoden der linken Seite, zweimal Leistenhoden linksseitig bei Bauchhoden der rechten Seite.

Unter 15 Jahren (also vor der Pubertät, 82 Fälle. Über 15 Jahren, also nach der Pubertät, 72 Fälle. Das Alter verteilte sich wie folgt:

bis 2 Jahre	2—10 J.	11—15 J.	16—20 J.	über 20 J.
4	31	47	42	30

Andere gleichzeitige Erkrankungen oder Mißbildungen:

Leistenbruch in 83% der Fälle,
Wasserbruch 7 mal,
Hypospadie 2 mal,
Nabelbruch 1 mal,
Syndaktylie an Hand und Fuß 1 mal,
Klauenhohlfuß 1 mal,
Vorhautverengerung 1 mal,
Epilepsie 1 mal,
Drehung des Samenstranges 2 mal,
Einklemmung des Hodens 6 mal,
Entzündliches Infitrat im Nebenhoden 1 mal,
Carcinom 1 mal.

Abgesehen von einem Fall, einem 61jähr. Kranken, der wegen eingeklemmten Bruches operiert wurde, wobei gleichzeitig ein kryp-

torcher Hoden festgestellt wurde und der an postoperativer Lungenentzündung starb, betrug die Operationssterblichkeit 0%.

Die Behandlung:

Von den 4 Fällen von Ektopia testis wurde einmal nicht operativ behandelt, 3 mal operativ verlagert.

Von den 154 Fällen von Bauch- oder Leistenhoden wurden 148 operiert, 6 Fälle nicht operiert (1 mal wegen Epilepsie, 4 mal wegen der Möglichkeit des Spontandescensus, der einmal im 12. Lebensjahr gesehen wurde; einmal ist der Grund aus dem Krankenblatt nicht ersichtlich).

Operiert wurde nach folgendem Verfahren: 80 Kranke nach Gersuny-Hermann. Bei 11 Kranken wurde der Hoden ohne Befestigung in den Hodensack gebettet.

25 mal mit Befestigung und zwar:
9 mal mit Befestigung am Septum scroti,
12 mal mit Befestigung im Grund des Hodensackes,
2 mal mit Befestigung am Oberschenkel,
2 mal wurde der Faden über einen Tupfer geknüpft,
22 mal (Semikastration) Entfernung des erkrankten Hodens.
6 mal Reposition in den Bauchraum.

Bei einem beiderseitigen Bauchhoden wurde der Hoden links entfernt, rechts in den Hodensack verlagert. Der Grund der Entfernung des lk. Hodens geht aus dem Krankenblatt nicht hervor.

Bei einem doppelseitigen Leistenhoden wurde links in den Bauchraum, rechts in den Hodensack verlagert. Ein Fall von Leistenhoden links bei Bauchhoden rechts mußte links wegen Carcinom entfernt werden (der 28j. Kranke wurde am 22. 1. 17 operiert, es fand sich außerdem eine Hypospadie. 1932 starb der Patient an Magencarcinom). 2 mal Leistenhoden rechts bei Bauchhoden links, davon wurde in 1 Fall der Bauchhoden entfernt, der andere Fall blieb ohne Behandlung.

Nachuntersuchungen.

Insgesamt konnten 39 Kranke nachuntersucht werden. Die Lage der Hoden wurde in Anlehnung an die Beurteilung Brunzema's wie folgt bewertet:

Mit 1, wenn der Hoden tief im Hodensack stand,
mit 2, wenn der Hoden höher als der gesunde im Hodensack stand,
mit 3, bei Sitz am Ansatz des Hodensacks,
mit 4, bei Sitz vor dem äußeren Leistenring über dem Schambein.
Das Wachstum wurde gesondert aufgezeichnet.

I. Einfache Verlagerung in den Hodensack (ohne Befestigung).

Fall 1: H. W. 6 Monate.

Stielgedrehter Leistenhoden lks. Sofortige Operation. Der Hoden erholt sich während der Operation und wird lose in den Hodensack gebettet.

Nachuntersuchung: Alter 6 Jahre. Der Hoden sitzt hoch im Hodensack, ist sehr klein, offenbar atrophiert — der Sohn der Schwester der Mutter leidet ebenfalls an Leistenhoden.

Lage: 2. Kein Wachstum.

II. Befestigung am Septum des Hodensackes.

Fall 2: F. F. 17 Jahre.

Leistenhoden lks. mit angeborenem Leistenbruch lks. Der Hoden ist auffallend klein und schlaff. Befestigung am Septum scroti.

Nachuntersuchung: Alter 38 Jahre. Lk. Hoden, kaum haselnußgroß, weich, sitzt am Ansatz des Hodensackes.

Rechter Hoden verhältnismäßig groß. F. hat 5 angeblich gesunde Kinder.

Lage: 3. Kein Wachstum (Atrophie).

Fall 3: W. C. 18 Jahre.

Bauchhoden r. mit angeborenem Leistenbruch r. Rechter Hoden etwas kleiner als lk. Hoden. Befestigung am Septum scroti. Da der r. Hoden nach einem Jahr wieder im Leistenkanal sitzt, wird nochmals operiert, die Gefäße des Samenstranges müssen bis auf die Arteria deferntialis durchtrennt werden. Der durch die Haut des Hodensackes gezogene Faden wird über einem Tupfer geknüpft.

Nachuntersuchung: Alter 23 Jahre. R. Hoden atrophiert, etwa bohnengroß sitzt am Ansatz des Hodensackes.

Lage: 3. Sicher kein Wachstum.

III. Befestigung am Grund des Hodensackes.

Fall 4: G. A. 48 Jahre.

Bauchhoden r. mit angeborenem Leistenbruche r. Rechter Hoden etwa ½ so groß wie lk. Hoden. Befestigung im Grunde des Hodensackes.

Nachuntersuchung: Alter 51 Jahre. Rechter Hoden ist noch genau so groß wie nach der Operation. Die r. Hodensackhälfte ist leicht geschrumpft. Rechter Hoden sitzt sehr hoch im Hodensack.

Lage: 2—3. Kein Wachstum.

Fall 5: H. St. 11 Jahre.

Leistenhoden lks. mit angeborenem Leistenbruch. Lk. Hoden etwas kleiner als r. Hoden. Ganz leichte Befestigung im Grund des Hodensacks.

Nachuntersuchung: Alter 14 Jahre. Eben noch nachweisbarer Größenunterschied, also gewachsen. Im ganzen kleines

Genitale. Hoden sitzt hoch im Hodensack.

Lage: 2. Wachstum positiv.

Fall 6: H.-J. B. 1¾ Jahr.

Leistenhoden r. mit angeborenem Leistenbruch r., kein Größenunterschied, Befestigung im Grund des Hodensackes.

Nachuntersuchung: Alter 4 Jahre. Beide Hoden gleich groß. Rechter Hoden sitzt in Höhe des Hodensackansatzes.

Lage: 3. Wachstum positiv.

Fall 7: K.-H. Sch. 11 Jahre.

Leistenhoden r. mit Wasserbruch r. Rechter Hoden kleiner als lk. Hoden. Befestigung im Grund des Hodensacks.

Nachuntersuchung: Alter 12 Jahre. Rechter Hoden sitzt am Hodensackansatz, ist kleiner als bei der Operation. Der Vater litt am Leistenbruch. 2½ Jahre lang wurde ein Bruchband getragen.

Lage: 3. Kein Wachstum (Athrophie).

Fall 8: H. B. 30 Jahre.

Bauchhoden r. und Leistenhoden lks. mit Leistenbruch lks. und Hypospadie ersten Grades. Lk. Hoden sitzt hoch im Leistenkanal und ist etwa ½ so groß wie ein gleichaltriger normaler. Befestigung im Grund des Hodensackes. R. Hoden nicht operiert.

Nachuntersuchung: Alter 40 Jahre. Lk. Hoden steht tief im Hodensack, keine Größenveränderung. B. ist mehrere Jahre bisher kinderlos verheiratet.

Lage: 1. Kein Wachstum.

Von den 5 in dieser Weise behandelten Fällen wurde die Lage einmal mit 1, einmal mit 2, einmal mit 2—3 und 2 mal mit 3 bezeichnet. 2 mal war sicheres Wachstum, 2 mal keine Größenveränderung und einmal Atrophie zu verzeichnen.

IV. Befestigung am Oberschenkel.

Fall 9: H. K. 19 Jahre.

Leistenhoden r. Der Hoden sitzt hoch im Leistenkanal, deutlich kleiner als der lk. Hoden. Befestigung am Oberschenkel, da der r. Hoden beim Versuch der Befestigung am Septum scroti drei Querfinger breit höher sitzt als der lk. Hoden.

Nachuntersuchung: Alter 35 Jahre. Rechter Hoden kleiner als der lk. Wahrscheinlich keine Größenveränderung. Im ganzen kleiner Hodensack. Rechter Hoden steht wenig höher als der linke.

Lage: 2. Kein Wachstum.

Fall 10: F. E. 4 Jahre.

Leistenhoden lks. mit angeborenem Leistenbruch lks. Der lk. Hoden ist wesentlich kleiner als der rechte. Synorchidie.

Nachuntersuchung: Alter 13 Jahre. Beide Hoden frei beweglich, tief im Hodensack. Es besteht keine Verbindung mehr. Lk. Hoden fast so groß wie r.

Lage: 1. Wachstum positiv.

Fall 11: G. L. 5 Jahre.

Leistenhoden lks mit angeborenem Leistenbruch lks. Linker Hoden wenig kleiner als rechts.

Nachuntersuchung: 11 Jahre. Beide Hoden frei beweglich, tief im Hodensack. Linker Hoden noch unwesentlich kleiner als r., muß also deutlich gewachsen sein. Keine Verbindung mehr.

Lage: 1. Wachstum positiv.

Fall 12: F. L. 7 Jahre (Bruder von Fall 11).

Leistenhoden lks. mit angeborenem Leistenbruch lks. Linker Hoden etwa ¾ so groß wie rechts. Synorchidie.

Nachuntersuchung: 13 Jahre. Linker Hoden sitzt wenig höher als rechts. Größe beiderseits gleich. Keine Verbindung mehr.

Lage: 2. Wachstum positiv.

Fall 13: W. K. 6 Jahre.

Leistenhoden rechts mit angeborenem Leistenbruch r. Rechter Hoden etwa bohnengroß. Synorchidie.

Nachuntersuchung: 14 Jahre. R. Hoden wenig höher im Hodensack als lk. Hoden. Noch wenig kleiner. R. Hodensackhälfte ist leicht geschrumpft. Keine Verbindung mehr.

Lage: 2. Wachstum positiv.

Fall 14: O. Pf. 6 Jahre.

Leistenhoden lks. mit Leistenbruch lks. Linker Hoden ist etwa bohnengroß. Synorchidie.

Nachuntersuchung: 15 Jahre. Linker Hoden sitzt am Hodensackansatz, ist ½ so groß wie der r. Hoden, keine Verbindung mehr.

Lage: 3. Wachstum positiv.

Fall 15: K. K. 8 Jahre.

Bauchhoden beiderseits. Beide Hoden sitzen direkt am Eingang des Leistenkanals und sind etwa bohnengroß. Die Vorhautverengerung war früher operiert worden. Synorchidie.

Nachuntersuchung: 23 Jahre. Beide Hoden etwa kleinwalnußgroß, stehen ohne Spannung in der Mitte des Hodensackes. R. Hoden wenig tiefer als der linke. Eine Verbindung besteht noch. Keinerlei Beschwerden. K. dient augenblicklich im Reichsheer und kann das Reiten ohne jegliche Beschwerden vertragen.

Lage: 1. Wachstum positiv.

Fall 16: W. v. B. 8 Jahre.

Leistenhoden r. Rechter Hoden sehr klein, etwa ¼ vom linken Hoden. Synorchidie.

Nachuntersuchung: 13 Jahre. Rechter Hoden im Hodensack etwas höher als der gesunde. Ist nur noch unwesentlich kleiner. Keine Verbindung mehr.

Lage: 2. Wachstum positiv.

Fall 17: F. M. 9 Jahre.

Leistenhoden r. mit Leistenbruch r. Der rechte Hoden ist wesentlich kleiner als der linke. Synorchidie.

Nachuntersuchung: 15 Jahre. Der r. Hoden sitzt am Hodensackansatz, bedeutend kleiner als der linke. Keine Verbindung mehr.

Lage: 3. Kein Wachstum.

Fall 18: R. Sch. 9 Jahre.

Leistenhoden lks., der lk. Hoden ist etwas kleiner als der rechte. Synorchidie.

Nachuntersuchung: 11 Jahre. Der lk. Hoden sitzt wenig höher als der rechte, frei beweglich im Hodensack. Kaum nachweisbarer Größenunterschied. Keine Verbindung.

Lage: 2. Wachstum positiv.

Fall 19: F. M. 9 Jahre.

Leistenhoden r. mit angeborenem Leistenbruch r. Der rechte Hoden sitzt hoch im Leistenkanal, haselnußgroß. Synorchidie nach vorsichtiger Ablösung der Samenstranggefäße bis auf die Arteria deferentialis.

Nachuntersuchung: Alter 15 Jahre. Der r. Hoden ist nicht zu tasten, wohl völlig atrophiert.

Lage: Völlige Atrophie.

Fall 20: A. F. 9 Jahre.

Leistenhoden mit Leistenbruch lks. Der lk. Hoden kaum kleiner als der rechte. Synorchidie.

Nachuntersuchung: Alter 24 Jahre. Beide Hoden gleich groß, tief im Hodensack. Keine Verbindung mehr.

Lage: 1. Wachstum positiv.

Fall 21: H. S. 11 Jahre

Leistenhoden r. Der r. Hoden ist etwas kleiner als der linke. Synorchidie.

Nachuntersuchung: Alter 22 Jahre. Die Hoden stehen beide in gleicher Höhe im Hodensack. Kein Größenunterschied, keine Verbindung.

Lage: 1. Wachstum positiv.

Fall 22: F. W. 12 Jahre.

Leistenhoden lks. Der lk. Hoden ist etwas kleiner als der rechte. Synorchidie.

Nachuntersuchung: Alter 35 Jahre. Der lk. Hoden sitzt am Anfang des Hodensacks, noch wenig kleiner als der rechte. Er muß also im Verhältnis mitgewachsen sein. Keine Verbindung mehr.

Lage: 3. Wachstum positiv.

Fall 23: W. B. 12 Jahre.

Leistenhoden beiderseits. Über die Größe findet sich keine Angabe im Krankenblatt. Synorchidie.

Nachuntersuchung: Alter 20 Jahre. Beide Hoden frei beweglich, tief im Scrotum. Ihre Größe entspricht etwa der Größe eines gleichaltrigen normalen Hodens. Keine Verbindung.

Lage: 1. Wachstum positiv.

Fall 24: W. Sch. 13 Jahre.

Bauchhoden beiderseits. Die Hoden sind normal entwickelt. Synorchidie.

Nachuntersuchung: Alter 17 Jahre. Beide Hoden sitzen am Ansatz des Hodensacks. Der r. Hoden ist kirschgroß, also vielleicht kleiner als bei der Operation. Der lk. Hoden ist walnußgroß. Keine Verbindung mehr.

Lage: 3. Wachstum?

Fall 25: F. D. 13 Jahre.

Leistenhoden lks. mit Leistenbruch lks. Der lk. Hoden ist etwa ¾ so groß wie der rechte. Synorchidie.

Nachuntersuchung: Alter 23 Jahre. Der lk. Hoden kaum kleiner als der rechte. Er steht wenig höher als dieser im Hodensack. Keine Verbindung mehr.

Lage: 3. Wachstum positiv.

Fall 26: B. R. 13 Jahre.

Leistenhoden lks. Leistenbruch r. Der lk. Hoden ist ½ so groß wie der rechte. Synorchidie.

Nachuntersuchung: Alter 19 Jahre. Der Hoden sitzt am Hodensackansatz. Keine Größenveränderung, keine Verbindung mehr.

Lage: 3. Kein Wachstum.

Fall 27: H. H. 14 Jahre.

Leistenhoden r. mit angeborenem Leistenbruch r. Der r. Hoden ist wesentlich kleiner als der linke. Synorchidie.

Nachuntersuchung: Alter 24 Jahre. Der r. Hoden sitzt wieder vor dem äußeren Leistenring, ist weich, leicht druckempfindlich, sicher nicht gewachsen. Keine Verbindung mehr. H. klagt über zeitweise leichte Beschwerden.

Lage: 4. Kein Wachstum.

Fall 28: W. L. 15 Jahre.

Leistenhoden r. mit Leistenbruch r. Der r. Hoden ist haselnußgroß. Synorchidie.

Nachuntersuchung: Alter 32 Jahre. Der rechte Hoden steht im Hodensack wenig höher als der linke. Noch immer haselnußgroß, keine Verbindung mehr.

Lage: 2. Kein Wachstum.

Fall 29: E. A. Sch. 15 Jahre.

Leistenhoden lks. Leistenbruch bds. Der lk. Hoden sehr klein. Synorchidie.

Nachuntersuchung: Alter 18 Jahre. Der linke Hoden sitzt wieder über dem Schambein. Noch wenig kleiner als der rechte, also gewachsen. Keine Verbindung mehr.

Lage: 4. Wachstum positiv.

Fall 30: A. B. 16 Jahre.

Leistenhoden r. mit angeborenem Leistenbruch r. Der rechte Hoden ist auffallend schlaff, die Tunica albuginea sehr dünn. Synorchidie.

Nachuntersuchung: Alter 26 Jahre. Der r. Hoden sitzt am Hodensackansatz, ist weich, keine Größenveränderung. Keine Verbindung mehr.

Lage: 3. Kein Wachstum.

Fall 31: K. Sch. 19 Jahre.

Leistenhoden r. mit Leistenbruch r. Der Hoden ist stark atrophisch. Synorchidie.

Nachuntersuchung: Alter 30 Jahre. Der r. Hoden sitzt am Ansatz des Hodensackes, ist halb so groß wie der gesunde, also gewachsen. Die Verbindung besteht noch. Bei äußerstem Hochrecken der Arme spürt Sch. am Ansatz des Hodensackes einen leichten Schmerz „als wenn etwas auseinandergezogen würde". Sch. hat sonst keinerlei Beschwerden.

Lage: 3. Wachstum positiv.

Fall 32: H. L. 20 Jahre.

Leistenhoden r. Wasserbruch r. Rechter Hoden kleiner als der linke. Synorchidie.

Nachuntersuchung: Alter 25 Jahre. Der r. Hoden sitzt wenig höher als der linke im Hodensack, ist kleiner als der gesunde. Die Verbindung besteht noch. Keinerlei Beschwerden.

Lage: 2. Kein Wachstum.

Fall 33: F. M. 20 Jahre.

Leistenhoden lks. und stielgedrehter Leistenhoden r. bei beiderseitigem angeborenem Leistenbruch. Der rechte Hoden steht etwas höher als der linke im Leistenkanal. Sofortige Operation. Der r. Hoden erholt sich langsam. Synorchidie.

Nachuntersuchung: Alter 24 Jahre. Die Größe des lk. Hodens entspricht etwa der Größe eines gleichaltrigen normalen Hodens. Er steht in der Mitte des Hodensackes. Der r. Hoden ist halb so groß wie der linke und sitzt am Ansatz des Hodensacks. Keine Verbindung mehr.

Lage: 1 mal 2. Wachstum positiv; 1 mal 3. Atrophie.

Fall 34: O. B. 22 Jahre.

Bauchhoden lks., Leistenbruch lks. Der lk. Hoden ist stark atrophisch. Synorchidie.

Nachuntersuchung: Alter 25 Jahre. Der lk. Hoden ist erbsengroß, hart, sitzt über dem Schambein. Keine Verbindung mehr. Geringe Beschwerden.

Lage: 4. Atrophie.

Fall 35: E. Sch. 25 Jahre.

Leistenhoden lks. mit Leistenbruch lks. Die Größe des lk. Hodens ist aus dem Krankenblatt nicht ersichtlich. Synorchidie.

Nachuntersuchung: Alter 40 Jahre. Der lk. Hoden ist etwa ⅔ so groß wie der rechte, sitzt am Ansatz des Hodensacks. Keine Verbindung.

Lage: 3. Wachstum?

Fall 36: K. F. 25 Jahre.

Leistenhoden r. mit Leistenbruch r. Der r. Hoden atrophisch. F. trug Bruchband. Synorchidie.

Nachuntersuchung: 32 Jahre alt. Der r. Hoden sitzt am Ansatz des Hodensackes, ist etwa ½ so groß wie der linke. Verbindung besteht noch. Keinerlei Beschwerden.

Lage: 3. Kein sicheres Wachstum.

Fall 37: L. B. 31 Jahre.

Leistenhoden lks. mit Leistenbruch lks. Nach Angabe des Kranken hat der lk. Hoden früher normal im Hodensack gesessen. Er sei im 9. Lebensjahr beim Spiel in den Leistenkanal gedrückt worden und seitdem nicht wieder abgestiegen. Synorchidie.

Nachuntersuchung: Alter 38 Jahre. Der r. Hoden ist frei beweglich im Hodensack in Höhe des lk. Hodens, ist deutlich kleiner als dieser. Keine Verbindung mehr. Nach Angabe des Kranken hat diese etwa ¾ Jahr bestanden.

Lage: 1. Kein Wachstum.

Fall 38: E. H. 9 Jahre.

Leistenhoden r. mit angeborenem Leistenbruch r. Geringe Atrophie. Synorchidie nach vorsichtigem Ablösen der Samenstranggefäße mit Ausnahme der Arteria deferentialis.

Nachuntersuchung: Alter 13 Jahre. Der r. Hoden ist erbsengroß, hart, sitzt in der Mitte des Hodensacks. Keine Verbindung mehr.

Lage: 2. Atrophie.

Fall 39: W. P. 18 Jahre.

Ektopia testis lks. mit angeborenem äußerem Leistenbruch lks. Der lk. Hoden epifascial, ist so groß wie der rechte. Samenstrang bds. etwas kurz. Synorchidie.

Nachuntersuchung: 30 Jahre. Beide Hoden in gleicher Höhe, frei beweglich in der Mitte des Hodensacks, bds. gleich groß. Keine Verbindung mehr.

Lage: 1. Kein Wachstum.

In der Gesamtberechnung wurde Fall 39 (Ektopia testis) weggelassen, da es sich nicht um einen eigentlichen Leistenhoden oder Bauchhoden handelt. Fall 33, Leistenhoden lks. bei stielgedrehtem Leistenhoden r., wurde doppelt gerechnet. Die Ergebnisse der Verlagerung sind:

7 mal 1 = 24%
8 mal 2 = 28%
11 mal 3 = 38%
3 mal 4 = 10%
1 mal Hoden nicht zu tasten.

Für die Fälle, bei denen die Operation vor dem 15. Lebensjahr stattfand:

6 mal 1 = 33%
5 mal 2 = 29%
6 mal 3 = 33%
1 mal 4 = 5%
1 mal Hoden nicht zu tasten.

Das Wachstum verteilte sich wie folgt:

16 mal sicheres Wachstum	= 53,3%
10 mal waren die Hoden gleich groß	= 33,3%
4 mal völlige Atrophie	= 13,3%

Bis zum 15. Lebensjahre bot sich über das Wachstum folgendes Bild:

13 mal sicheres Wachstum	= 69%
4 mal waren die Hoden gleich groß	= 21%
2 mal Atrophie	= 10%

Die Ergebnisse zeigen u. a., daß auch mehrere Hoden bei einem nur genügenden Verlagerungserfolg, sicher gewachsen waren. Dadurch wird die Ansicht von Anschütz, daß die Hoden auch bei einem nur genügenden Verlagerungserfolg deutlich wachsen können, unterstützt.

Bei sämtlichen nachuntersuchten Operierten konnte in 47% der Fälle sicheres Wachstum nachgewiesen werden (in 18 von 38 Fällen).

In 4 Fällen konnte noch eine Verbindung zwischen beiden Hoden nachgewiesen werden.

Ein Hinüberziehen eines Hodens auf die entgegengesetzte Seite wurde in keinem Fall beobachtet.

2 Kranke klagten über geringe Beschwerden.

VI. Konservative Behandlung.

Es wurde den Eltern der Kinder geraten, regelmäßig mehrmals am Tag einen leichten schonenden Zug am Hoden zur Dehnung des Samenstranges auszuüben. Die Art des Vorgehens wurde den Eltern jeweils bei der ersten poliklinischen Vorstellung gezeigt und eingehend erläutert.

Nachuntersuchung: 3 Kranke sandten uns durch den Hausarzt ausgefüllte Berichte. Danach waren die Hoden einmal im 12. Lebensjahr und 2 mal im 10. Lebensjahr sicher im Hodensack geblieben.

Da das Verfahren erst in letzter Zeit geübt wird, ist das Krankengut noch zu klein, um Abschließendes sagen zu können. Es erscheint jedoch wünschenswert, mit der Behandlung im möglichst frühen Alter zu beginnen, um die größere Dehnungsfähigkeit des jugendlichen Gewebes voll ausnutzen zu können.

Zusammenfassung.

1) Das Verfahren Gersuny-Hermann zeitigte in 52% der Fälle einen guten bzw. sehr guten Verlagerungserfolg und in 53,3% der Fälle sicheres Wachstum (für die Fälle, bei denen die Operation vor dem 15. Lebensjahr stattfand, 62% guten bzw. sehr guten Verlagerungserfolg und 69% sicheres Wachstum).

2) Nach Ablösen der Samenstranggefäße bis auf die Arteria deferentialis (Bevan) trat in jedem Fall Atrophie des Hodens ein.

3) Die Ergebnisse der Operationen, die kurz vor der Pubertät vorgenommen werden konnten, erscheinen als die günstigsten. Es ist daher ratsam, den Eingriff im 12.—13. Lebensjahre auszuführen, da dann auch die Möglichkeit der Spontandescensus weitgehend ausgenutzt ist.

4) Vor allem ist zu raten, in allen Fällen zunächst orthopädisch, also konservativ vorzugehen und zwar hier naturgemäß in möglichst frühem Alter.

Zum Schluß meiner Arbeit erlaube ich mir, Herrn Professor Dr. Stich für die freundliche Überlassung des Krankengutes der Chirurgischen Universitätsklinik Göttingen, sowie Herrn Dozent Dr. Barthels für liebenswürdige Überlassung des Themas und wertvolle Anregungen ganz ergebenst zu danken.

SCHRIFTEN-VERZEICHNIS.

Anschütz, Indikationsstellung z. Operation bei Kryptorchismus. Zbl. f. Chir. 55 III S. 2836 1928. Ref. Tagung d. Vereinigung nordw. dtsch. Chirurgen.

— „Zur Therapie des Kryptorchismus". Zbl. f. Chir. Nr. 31 S. 114 1909 XXXVIII. Kongr. d. dtsch. Gesellsch. f. Chir.

de Bary, Über Geschwülste im kompensatorisch-hypertrophisch u. im retinierten Hoden. Frankf. Zschr. f. Pathol. Bd. 45 1933.

de Beule, „Über Orchidipexie bei inguinalem Kryptorchismus". Zbl. f. Chir. Nr. 18n S. 505 1905.

Bevan, „Ein weiterer Beitrag z. Chir. Behandlung des nicht herabgestiegenen Hodens". Arch. f. klin. Chir. Bd. 72 1904.

Birkenfeld, Zit. nach Heinicke.

Brunzel, „Zur Kasuistik und Diagnose der Torsion d. Scrotalhodens". Dtsch. Zschr. f. Chir. 141 S. 409. 1917.

Brunzema, „Über den Kryptorchismus und seine Behandlung". Arch. f. klin. Chir. 154 S. 754 1929.

Bruskin, „Über die operative Verlagerung des Hodens in den Hodensack beim Kryptorchismus." Zschr. f. urolsch. Chir. Bd. 14 S. 91 1924.

Büdinger, Die Ätiologie der Hodenretention Dtsch. Zschr. f. Chir. 90 S. 532 1907.

Dardel, „Klinische Erfahrungen über Kryptorchismus". Dsch. Zschr. f. Chir. 142 S. 1—50. 1917.

Drake, „Spontaner und später Abstieg des Hodens". Ref. Zbl. f. Chir. 67 S. 69 1934.

Enderlen, „Ein Fall von Torsion des carcinomatös degenerierten Hodens und Nebenhodens". Dsch. Zschr. f. Chir. 43 S. 177 1896.

Fasano, „Beitrag zur Histopathologie des retinierten Hodens". Ref. d. Zbl. f. Chir. Nr. 24 S. 846 1910.

Finotti, „Zur Pathologie und Therapie des Leistenhodens nebst einigen Bemerkungen über die großen Zwischenzellen des Hodens". Arch. f. Chir. 55 S. 120 1897.

Fischer, „Über die chir. Behandlung der Ektopia testis". Bruns Beitr. z. klin. Chir. 84 S. 106 1913.

von Foth, „Über abnormale Lage der männlichen Keimdrüsen mit besonderer Berücksichtigung des Kryptorchismus". Inaugural-Dissertation Leipzig 1910.

Frangenheim, „Zur Operation des Kryptorchismus". Zbl. f. Chirg. Nr. 8 S. 173 1920.

Frühmann u. Sternberg, „Untersuchungen an kryptorchen und Hypoladen". Archiv f. klin. Chir. 160 S. 633 1930.

Gerlach, „Beobachtungen bei Kryptorchismus". Dsch. Zschr. f. Chir. 234 S. 552 1931.

Glass, „Zur Orchidopexie bei Leistenhoden". Zbl. f. Chir. Nr. 8 S. 174 1920.

Göbell, „Zur Behandlung des Leistenhodens". Zbl. f. Chir. Nr. 50 S. 3155 1931.

Goeritz, „Der Kryptorchismus, seine operative Behandlung und deren Resultate". Arch. f. Chir. 111 S. 1019 1919.

Gohrbrandt, „Über das Verhalten des Hodens. Nach Unterbindung der Vasa spermatica mit Ausnahme des Ductus deferens u. d. Arteria defrentialis." Arch. f. klin. Chir. 120 S. 637 1922.

Grauhan, „Das Lebensschicksal des Kryptorchen". Dtsch. Zschr. f. Chir. 228 S. 142 1930.

Haberland, „Experimentelle und Studien über Kryptorchismus". Archiv f. klin. Chir. 163 S. 603 1930.

Habs, „Operation des Leistenhodens". Arch. f. klin. Chirg. 121 S. 293 1922.
Hanusa, „Über die operative Behandlung des eListenhodens". Bruns Beitr. z. klin. Chir. 87 S. 243 1913.
Heinicke, „Zum Kryptorchismusproblem". Dsch. Zsch. f. Chir. 235 S. 334 1932.
Hermann (Gersuny), „Zur operativen Behandlung des Kryptorchismus". Wiener medi. Wochenschrift Nr. 6 1905.
Hofstaetter, „Über Kryptorchismus und Anomalien des Descensus". Klin. Jahresber. 155 1912.
Katzenstein, „Zur Therapie des Kryptorchismus". Zbl. f. Chir. Nr. 27 S. 1147 1904. Ref. XXXIII. Kongr. d. Dtsch. Ges. f. Chir.
— „Über operative Behandlung des Kryptorchismus". Zbl. f. Chir. Nr. 31 S. 110 1910.
Kocher, „Krankheiten der männlichen Geschlechtsorgane". Dtsch. Chir. 50 b 1887.
Küttner, „Zur Operation der hohen Retentio testis mit Durchschneidung des Samenstranges". Zbl. f. Chir. 48 S. 1582 1921.
Lichtenstern, „Zur Klinik und Therapie des rKyptorchismus". Zschr. f. urol. Chir. Bd. 9 Heft 4—5 S. 185.
Lanz, „Der ektopische Testis". Zbl. f. Chir. Nr. 16 S. 425 1905.
Lieblein, „Zur Behandlung des Leistenhodens". Bemerkungen zum gleichnamigen Aufsatz von Petrivalsky. Zbl. f. Chir. Nr. 14 S. 2147 1931.
Lotheißen, „Die Behandlung des Kryptorchismus". Zschr. f. Heilk. Heft III 1907.
Maske, „Die Ergebnisse der operativen Behadnlung der Hodenretention an der Leipz. Chir. Klinik." Dtsch. Zsch. f. Chir. 211 S. 359 1928.
Moore, „Die Aktivität verlagerter Hoden und ihre Beziehung zum Problem der Funktion des Scrotums". Zbl. f. Chir. 36 S. 760 1927.
Moskowicz, „Die Entstehung des Kryptorchismus". Arch. f. klin. Chir. 179 S. 445 1934.
Paschen, „Die operativen Erfolge bei Kryptorchismus". Zbl. f. Chir. 50 S. 1440 1923.
Pyyr, „Orchidopexie". Aussprache zum Vortrag Habs. Ref. Zbl. f. Chir. 49 S. 1680 1922.
Pazienza, „Über den ektopischen Hoden" (Experimenta/1forschungen). Ref. Zbl. f. Chir. 68 S. 67 1934.
Petrivalsky, „Zur Behandlung des Leistenhodens". Zbl. f. Chir. Nr. 16 S. 1001 1931.
Rost, „Über den Descensus des Hodens und über den Kryptorchismus". Klin. Wochenschr. II S. 1213 1933.
Schlossmann, „Physiologisches Operationsverfahren des Leistenhodens". Bruns Beitr. f. klin. Chir. 145 S. 276 1928.
Schoemaker, „Über Kryptorchismus und seine Behandlung." Der Chirurg. 4 Heft I S. 1—3 1932.
Schönholzer, „Über Kryptorchismus". Bruns Beitr. z. klin. Chir. 49 S. 321 1906.
Schück, „Die Indikation bei Kryptorchismus". Archiv f. klin. Chir. 171 S. 821 1932.
Sievers, „Durchführung des Samenstranges durch das Foramen obturatoruim. Ein neuer Vorschlag zur Behandlung der Retentio testis bei absolut verkürztem Samenstrang und zur Dichtung der Bauchdeckennaht bei Radikaloperationen großer Leistenbrüche und Bruchrecidive". Dtsch. Zschr. f. Chir. 160 S. 159 1920.
Uffreduzzi, „Torsion und Grangrän des Hodens". Ref. d. Zbl. f. Chir. 884 1909.
— „Die Pathologie der Hodenretention". Arch. f. klin. Chir. 100 S. 1151 1913.
Voelker-Wossidlo, „Urologische Operationslehre". Kapitel Oskar Orth 1921.
Windholz, „Zur Pathologie des Hodendescensus". Klin. Wochenschr. II S. 2175 1923.

LEBENSLAUF.

Am 20. 1. 1912 wurde ich, Heinz Haust, als Sohn des Vizewachtmeisters Helwig Haust und seiner Ehefrau Else, geb. Hundt zu Kassel geboren. Dortselbst trat ich nach vierjährigem Besuch der Bürgerschule in das Realgymnasium ein. Nach bestandener Reifeprüfung im März 1931 begann ich das Studium der Medizin in Marburg und bestand dort im Herbst 1933 das Physikum. Ich studierte dann in Kiel, Frankfurt und seit dem Sommersemester 1935 in Göttingen.